

Материал поступил в редакцию: 19-12-2014

Материал принят к печати: 26-12-2014

УДК: 616.8

Difficulties in the diagnosis of Konovalova-Wilson disease

IDRISSOVA S, SHAIMARDANOVA G, ABDRAIMOVA S, KUZEMBAYEVA K, TULEYEVA A.

National Scientific Medical Research Center, Astana, Kazakhstan

This article is a clinical report about supervision of 2 patients with Konovalov-Wilson's disease, Hepatolenticular degeneration. The disease started when they were young; in one of the cases patient was diagnosed incorrectly as Myasthenia and was observed for quite a long time. In both cases there was no evidence of positive family history. Both patients have a diverse severe damage of the liver. In one of the cases cirrhosis led to severe coagulopathy with marked decrease in coagulation factors, platelets and increased bleeding time. of the hemostasis system with decreasing the level of platelets, lengthening of indicators of coagulogram was diagnosed. Both patients have a severe damage of nervous system with combination of extrapyramidal and cerebellar signs. Cognitive function was affected as well creating diverse presentation of symptoms.

Key words: Hepatolenticular degeneration, extrapyramidal syndrome, Wilson's disease, copper, ceruloplasmin.

J Clin Med Kaz 2014; 4(34): 70-74

Адрес для корреспонденции: Идрисова Сахипжамал Шакировна, АО Национальный научный медицинский центр, тел.:87021962884, E-mail: sofia-idrisova@mail.ru

КОНОВАЛОВ-ВИЛЬСОН АУРУЫНЫҢ ДИАГНОЗЫН АНЫҚТАУ ҚИЫНДЫҚТАРЫ

Идрисова С.Ш., Шаймарданова Г. М., Абдраимова С.О. Кузембаева К.О., Тулеева А.И.
«Ұлттық ғылыми медициналық орталық» АҚ, Астана, Қазақстан

Бұл хабарлама гепато-лентиккулярлы дегенерациясымен Коновалов-Вильсон ауруы бар 2 науқастың клиникалық жағдайы берілген. Аурудың басталуы жас шағында болған. Бір жағдайда науқас көп уақыт бойына Миастения диагнозымен емделген. Екі жағдайда да жанұялық анамнезде тұқым қуалау анықталмады. Екеуінде де әр түрлі ауырлық жағдайдағы бауыр зақымдалуы байқалады. Бірінде тромбоциттердің төмендеуімен гемостаздың бұзылысымен бірге жүрген бауыр циррозы болды. Екі науқаста да экстрапирамидалық, мишықтық, психикалық симптоматикасы бар полиморфты клиникалық көрінісі бар жүйке жүйесінің ауыр зақымдауы орын алған.

Маңызды сөздер: гепато-лентиккулярлы дегенерация, экстрапирамидалық синдром, диагностика, церулоплазмин.

ТРУДНОСТИ ДИАГНОСТИКИ БОЛЕЗНИ КОНОВАЛОВА-ВИЛЬСОНА

Идрисова С.Ш., Шаймарданова Г. М., Абдраимова С.О. Кузембаева К.У., Тулеева А.И.
АО «Национальный научный медицинский центр», Астана, Казахстан

Данное сообщение является клиническим отчетом о наблюдении двух пациентов с диагнозом Болезнь Коновалова-Вильсона, гепато-лентиккулярная дегенерация. Начало заболевания в молодом возрасте, в одном из случаев пациент продолжительное время наблюдался с ошибочным диагнозом Миастения. В обоих случаях не прослеживается наследственный характер патологии в семейном анамнезе. У обоих пациентов имеет место поражение печени различной степени тяжести, в одном случае – цирроз печени с нарушением в системе гемостаза со снижением количества тромбоцитов, удлинением показателей свертывания крови. У обоих пациентов имеется тяжелое поражение нервной системы с комбинацией экстрапирамидных, мозжечковых и психических симптомов, создающих полиморфную клиническую картину.

Ключевые слова: Гепато-лентиккулярная дегенерация, экстрапирамидный синдром, диагностика, медь, церулоплазмин.

ВВЕДЕНИЕ

Гепатоцеребральная дегенерация (ГЦД), болезнь Коновалова-Вильсона (БКВ) - тяжелое заболевание, обусловленное генетически детерминированным нарушением обмена меди. Ответственный ген АТР7В (передается по отцовской линии) контролирует фермент, осуществляющий конъюгацию меди с церулоплазмином и дальнейшее ее выделение в желчь [1]. При БКВ свободная медь не элиминируется, а откладываясь в различных органах обуславливает многообразие симптомов. Неврологические проявления болезни определяются накоплением меди в структурах головного мозга и нарушением функции печени. Ведущими в клинике

являются различные экстрапирамидные расстройства, мозжечковые и психические нарушения. В итоге из их сочетания возникает сложная симфония симптомов, диагностика представляет значительные трудности, опорными моментами являются в основном результаты лабораторных исследований и наличие кольца Кайзера-Флешнера. Согласно литературным данным, нет симптомов, специфичных для этого заболевания, нет типичной клинической картины, что является причиной запоздалой диагностики этой патологии. И.К. Волошин-Гапонов в своей статье цитирует слова J. Walshe: «Нет двух одинаковых пациентов, даже

если они кровные родственники и нет такой вещи, как типичная клиника болезни Вильсона» [2].

Заболевание возникает с частотой 1-3:100000 населения, может проявиться в большом возрастном диапазоне, от 5 до 50 и более лет. У молодых, в возрасте до 20 лет- болезнь чаще начинается с симптомов поражения печени, исходом может быть цирроз печени. Реже поражаются почки, поджелудочная железа, сердце. В последующем присоединяются неврологические симптомы. В отсутствие лечения летальный исход наступает в течение нескольких лет [3].

В возрасте более 20 лет дебют гепато-лентикулярной дегенерации чаще с развития неврологических расстройств: тремор, дистония, хорей, атаксия, акинезия, дизартрия и протекает медленнее; в 50% возникает тремор, со временем гиперкинез становится более распространенным и грубым, напоминая «порхающие крылья». Для большинства форм характерно развитие ригидности мышц, которая может быть в числе первых симптомов, и в случае вовлечения ног вынуждает больных ходить на носках. Рано меняется, обедняясь, мимика, в последующем появляются

гримасы насильственного плача или смеха. Почти облигатным симптомом является нарушение речи, имеет место своеобразная форма моторной афазии-подкорковая [2,4], при которой моторный речевой центр Брока не является ведущим.

У 10-20% больных в качестве первых симптомов возникают психические нарушения.

Существует несколько классификаций, основанных на клинических проявлениях ГЦД.

Н.В. Коновалов выделяет 5 форм заболевания: ригидно-аритмогиперкинетическую (раннюю), дрожательную (позднюю), дрожательно-ригидную, экстрапирамидно-корковую и абдоминальную.

По данным молекулярно-генетических исследований некоторые авторы выделяют 3 генетических типа ГЦД: славянский – с поздним дебютом неврологических симптомов в 20-35лет и минимальным вовлечением печени; западный тип - дебютирует в 10-16 лет поражением печени с более поздними неврологическими проявлениями, встречается в Европе, Средней Азии и Китае; атипичский - без клинических проявлений, с изолированным снижением уровня церулоплазмина [5,6].

ОПИСАНИЕ КЛИНИЧЕСКИХ СЛУЧАЕВ

1. Пациент З., 1993 г.р. (21 год), житель Восточно - Казахстанской области поступил 23.04.2014 г. в плановом порядке в сопровождении матери с жалобами на выраженные насильственные движения по типу размашистого дрожания в конечностях, делающие невозможным самообслуживание.

Из анамнеза: первые симптомы в виде тремора правой руки появились в возрасте 17 лет, в скором времени присоединились тремор левой руки и далее - ног. Выраженность дрожания неуклонно нарастала, сочетаясь с хорео-атетоидным гиперкинезом, достигнув степени «порхающих крыльев», приведя пациента к состоянию инвалидности с необходимостью ухода- самообслуживание значительно затруднено, нуждается в посторонней помощи при приеме пищи, одевании. Обследование проведено в стационаре по месту жительства, однако рекомендованное лечение было самостоятельно прекращено, лечились у целителей.

Объективно: правильного телосложения, удовлетворительного питания, кожа, склеры обычного цвета. Угревая сыпь на лице, грудной клетке. Со стороны легких и сердца без патологии, живот мягкий, безболезненный; печень выступает на 1 палец

из- под края реберной дуги, селезенка пальпируется. В неврологическом статусе мышечная гипотония, тремор языка, размашистый тремор в руках по типу астериксиса, тремор в ногах. Умеренной степени снижение в интеллектуально-мнестической сфере.

Данные дополнительного исследования при поступлении:

В анализах крови умеренное повышение уровня гемоглобина и эритроцитов -Эритр-5,91x10¹²/л, Hb 150 г/л, содержание тромбоцитов в норме, повышение уровня прямого билирубина - 7,2 мкмоль/л, снижение уровня церулоплазмина (0,081 г/л). Уровень АлАТ и АсАТ, МНО (1,17), АЧТВ (37,4 сек)-в норме.

КТ органов брюшной полости выявило некоторое увеличение печени в размерах (195x108x170 мм), денситометрический показатель паренхимы +42+53Н, внутрпеченочные и внепеченочные протоки не расширены. Ширина портальной вены 17мм, селезеночной вены 10мм. Селезенка обычной формы, увеличенных размеров (120x60x115мм), контуры четкие, ровные. Структура однородная, плотность +30+38Н. Заключение: КТ-картина диффузных изменений печени, спленомегалии. Дилатация портальной и селезеночной вен.

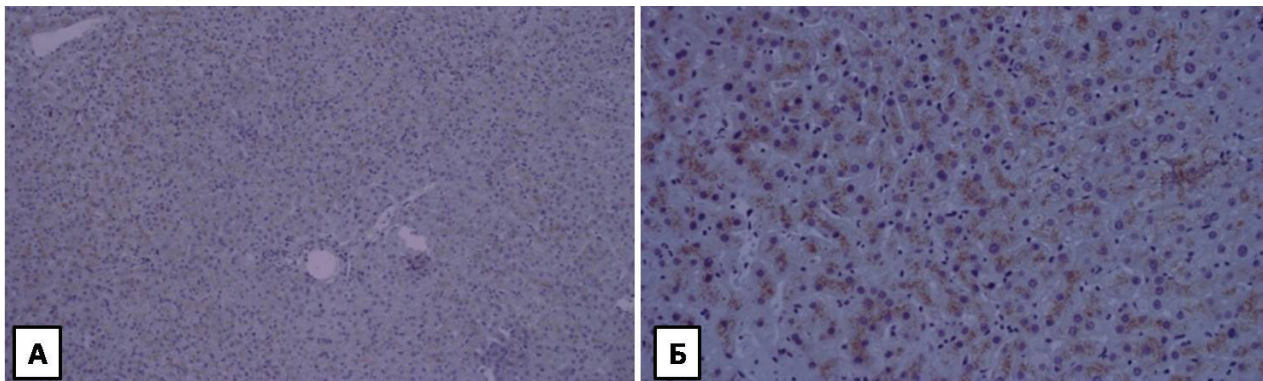


Рисунок 1. Гистологическое исследование печени

А. Гистологическое исследование: при светомикроскопическом исследовании изменения в печени представлены умеренным анизонуклеозом, наличием на периферии долек клеточных ядер с разным содержанием гликогена, умеренной жировой инфильтрацией гепатоцитов. В портальных трактах отмечается разной степени пролиферация мелких желчных протоков, появляются более или менее выраженная лимфоплазмоцитарная инфильтрация и фиброз. Б. При гистохимическом исследовании на медь с использованием радонина медь в виде гранул в гепатоцитах определяется красно – оранжевого цвета.

При МРТ –исследовании головного мозга выявлены симметричные билатеральные зоны патологического повышения интенсивности МР-сигнала на T2 и FLAIR-изображениях, локализованные в верхних ножках мозжечка, зрительных буграх, гипоталамусах, подкорковых ядрах и в периакведуктальном регионе. Желудочки мозга расширены, боковые—симметричны, не дислоцированы. Базальные цистерны, конвекситальные ликворные пространства в полушариях мозга, борозды и субарачноидальное пространство в полушариях мозжечка расширены с признаками атрофии мозжечка.

Консультация офтальмолога: кольца Кайзера-Флейшнера.

Консультация гастроэнтеролога: Болезнь Вильсона - Коновалова. На основании анамнестических данных, клиники, результатов лабораторного, инструментального и гистологического исследования был выставлен диагноз Болезнь Коновалова - Вильсона, дрожательная форма. Гиперкинетический синдром. Изменения в когнитивной сфере. Проведена нейропротективная терапия. Пациенту рекомендована постоянная терапия купренилом, гепато-и нейропротективная терапия, симптоматическая терапия для уменьшения тремора.

2. Пациент В., 1990г.р., (24года), житель Акмолинской области, поступил в плановом порядке

21.05.2014г. с жалобами на нарушение речи, затруднение глотания пищи, невозможность ходьбы, насильственные движения в конечностях. Из анамнеза: ухудшение состояния, со слов родственников, с зимы –январь-февраль 2013 года, в виде затруднения ходьбы, постепенно начал ходить на носках, изменился голос, приобретаю носовой оттенок, появились поперхивание, дизартрия, насильственные движения в руках, больше правой, в ногах и мышцах спины с выгибанием на «мостик», изменения в эмоционально-волевой сфере: у ранее уравновешенного молодого человека из благополучной семьи, прошедшего службу в армии, появились негативизм, эпизоды агрессии, психотические эпизоды с уходами из дому и амнезией событий этого периода. На предыдущих этапах-амбулаторном, стационарном-проводилось лечение с диагнозом «Миастения». Состояние прогрессивно ухудшалось, к февралю 2014г ходьба из-за развития контрактур в голеностопных суставах стала возможна лишь на коленях, нарушилась речь, перестал говорить, стал общаться лишь письменно и жестами. Продолжал принимать назначенный ранее калимин, отмечая его неэффективность. При осмотре: явления бурсита обоих коленных суставов, больше справа со значительным количеством выпота из-за травматизации при ходьбе на коленях. Легкие, сердце без особенностей, живот безболезненный, печень выступает из-под края реберной дуги. Задержка стула. В неврологическом статусе: Грубый псевдобульбарный синдром: анартрия, грубое поперхивание, глоточные рефлексы высокие, клонические, рефлексы орального автоматизма. Насильственный смех. Дистонические явления в правой руке и аксиальной мускулатуре туловища, дистония и гипертонус в ногах с формированием контрактуры обоих голеностопных суставов и стоп. Выраженные изменения в когнитивной сфере, достигающие степени дементности, сложные нарушения речи. Эмоциональная лабильность, фон настроения преимущественно гипертимный, периодические немотивированные вспышки агрессии, негативизм.

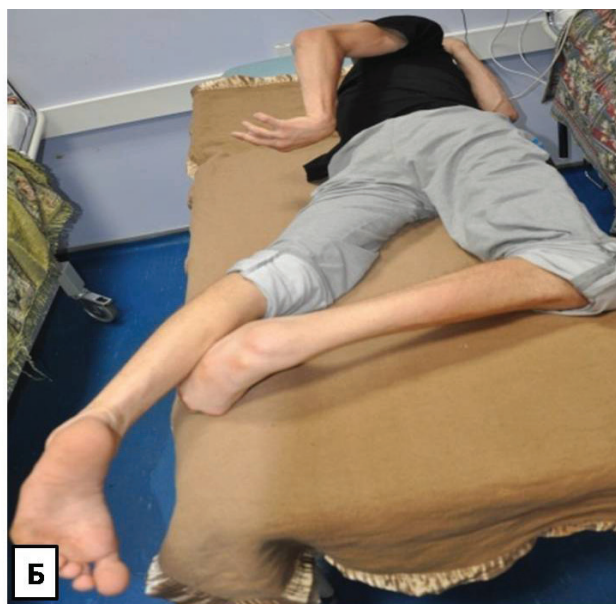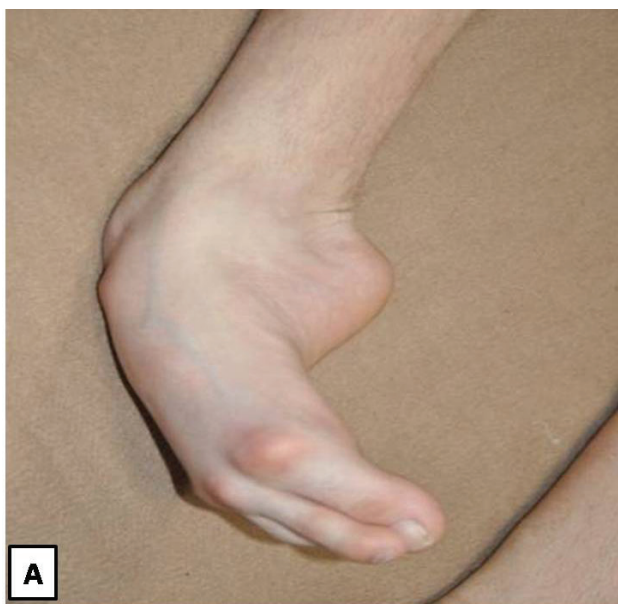


Рисунок 2. Дистонические феномены у пациента В. А- дистония стопы. Б- торсионная дистония

Данные дополнительного исследования: В анализах крови обнаруживается умеренное снижение количества тромбоцитов (167х10⁹/л) и альбумина - 30г/л, снижение уровня церулоплазмينا (0,127 г/л), удлинение АЧТВ 52 сек (норма 29-37 сек) и МНО -1,57; уровень билирубина, АлАТ и АсАТ-в норме.

Офтальмоскопия выявила кольца Кайзера-Флейшнера. Нейровизуализация (МРТ головного мозга) выявила обширные симметричные зоны патологического изменения МР-сигнала, локализованные в области подкорковых ядер обеих сторон, в области продолговатого мозга, варолиева моста, ножек моста зрительных бугров. Указанные зоны гиперинтенсивны на T2ВИ, FLAIR-изображениях. Боковые желудочки мозга умеренно расширены, симметричны, не дислоцированы. Ширина III желудочка-8,1мм. Отмечается умеренное сильвиевых щелей, базальных цистерн, конвексимальных ликворных, субарахноидального пространства в полушариях мозга

КТ брюшной полости: печень увеличенных размеров (246х100х150 мм), плотность +53+62Н, Селезенка обычной формы, увеличена

ОБСУЖДЕНИЕ

Ведущими в диагностике являются лабораторные данные - снижение уровня церулоплазмينا <0,2 г/л (при этом примерно у 10% больных с гепато-лентиккулярной дегенерацией уровень церулоплазмينا остается в норме), снижение содержания меди в крови -в норме 0,70-1,45 мг/л, увеличение экскреции меди с мочой -норма не > 50 мкг/сут, [2] а также наличие роговничного кольца Кайзера-Флейшнера вследствие отложения меди в десцеметовой мембране внутреннего слоя роговицы, обнаруживается в 95% случаях при неврологических проявлениях гепато-лентиккулярной дегенерации.

В сомнительных случаях прибегают к биопсии печени или радиоизотопному исследованию. КТ головного мозга выявляет диффузную атрофию головного мозга, МРТ - увеличение интенсивности сигнала в T2 режиме от базальных ядер, таламусов, ствола и белого вещества полушарий.

При своевременной диагностике гепато-лентиккулярная дегенерация успешно поддается терапии, чего нельзя сказать о большинстве наследственных заболеваний. [7]. По данным Costa da M. et al. под влиянием Д-пенициллина наблюдается регресс изменений при МРТ головного мозга [8].

Прогноз определяется сроком начала терапии. Если лечение начато до появления неврологических

ВЫВОДЫ

Среди большого количества сложных патологий важна своевременная диагностика курабельных заболеваний. Необходима информированность и осторожность врачей в отношении этого заболевания. При очень большом своеобразии клиники у каждого из наших пациентов ведущими симптомами у обоих являются экстрапира-

(130х62х150мм), плотность +40+45Н. Заключение: КТ-картина гепато-спленомегалии.

Осмотрен гастроэнтерологом. Закл: болезнь Вильсона-Коновалова, цирроз печени, класс «А» по Чайльд-Пью. Гиперспленизм. Вторичная коагулопатия.

По совокупности анамнеза, результатов клинического и параклинического, обследования выставлен диагноз: Болезнь Коновалова-Вильсона, экстрапирамидно-корковая форма. Афатические нарушения. Псевдобульбарный синдром. Генерализованный дистонический синдром с формированием грубых контрактур в голеностопных суставах и стопах. Дисфункция тазовых органов. Изменения в когнитивной сфере с психотическими эпизодами.

Осложнение: Цирроз печени, класс «А» по Чайльд-Пью. Гиперспленизм. Вторичная коагулопатия.

Нейропротективная терапия с применением клоназепама в дозе 1 мг/сут уменьшила дистонические проявления. Пациент выписан с рекомендацией длительного лечения купренилом с коррекцией дозы препарата, учитывая поражение печени.

симптомов, то последние не возникают, а продолжительность жизни не уменьшается. Лечение, начатое после появления неврологических симптомов лишь в 20 % дает полную ремиссию, и в 60-70% ремиссию частичную [3].

В первом случае диагностика не представила значительных трудностей. Типичная клиника с развитием тремора, становящегося все более грубым и достигающим степени тремора «порхающих крыльев» (астериксис) позволила диагностировать гепато-лентиккулярную дегенерацию клинически. Дополнительные исследования: офтальмоскопия с выявлением колец Кайзера-Флейшнера, КТ абдоминального сегмента и биопсия печени с гистологическим исследованием подтверждают клиническое предположение.

Второй пациент достаточно длительно, в течение 1 года наблюдался с диагнозом «Миастения», где псевдобульбарный синдром был расценен как бульбарный, что по-видимому и привело к ошибочной диагностике и позднему назначению терапии. В его случае к назначению терапии купренилом был необходим осторожный подход в связи с развитием цирроза печени, что побудило назначить меньшие терапевтические дозы препарата.

В обоих случаях нам не удалось выявить аналогичные заболевания в родословной.

мидные, мозжечковые и психические нарушения.

Таким образом, остается в силе постулат о необходимости исключать болезнь Коновалова-Вильсона у всех пациентов моложе 50 лет с экстрапирамидным синдромом.

Конфликт интересов: отсутствует.

ЛИТЕРАТУРА

1. Wilson A., Schlade-Bartusiak K., Tison J. et al. A minigene approach for analysis ATP7 B splice variants in patients with Wilson disease, *Biochemie*, 2009, Vol.91, No. 10, pp. 1342-1345.
2. Voloshin-Gaponov I.K. Klinika cerebral'nyh narushenij pri gepatocerebral'noj degeneracii (Cerebral disorders clinic at hepatocerebralnoy degeneration), *Mezhdunarodnyj nevrologicheskij zhurnal*, 2014, No.2 (64), pp.18-24.
3. Shtul'man D.R., Levin O.S. *Nevrologija, spravochnik prakticheskogo vracha* (Neurology, Directory of Practitioners), pp. 272-274.
4. Konovalov N.V. *Gepatocerebral'naja distrofija* (Hepatocerebral dystrophy), M, Medicina, 1960, 560 p.
5. Ponomarev V.V. Bolezn' Vil'sona-Konovalova: «velikij hameleon» (Wilson's disease: "the great chameleon"), *Mezhdunarodnyj nevrologicheskij zhurnal*, 2010, No.3 (33), pp. 10-15.
6. Czlonkowska A. Tarnaska B. et al. Unified Wilson,s Disease Rating Scale- a proposal for the neurological scoring of Wilsons disease patients, *Neurol. Neuroc. Pol*, 2007, No.41(1) pp. 1-12
7. Hughes R., Perkin G. *Neurology and Medicine*, London, BMJ Books, 2002, pp. 261-268.
8. Costa da M., Spitz M., Bacheschi L. et al. Correlation to pretreatment and posttreatment brain MRI, *Neuroradiology*, 2009, Vol. 21, No.10, pp. 627-633.