

ОПЫТ ТРАНСПЛАНТАЦИИ ПОЧКИ С АНЕВРИЗМОЙ ПОЧЕЧНОЙ АРТЕРИИ С ЕГО РЕКОНСТРУКЦИЕЙ EX VIVO

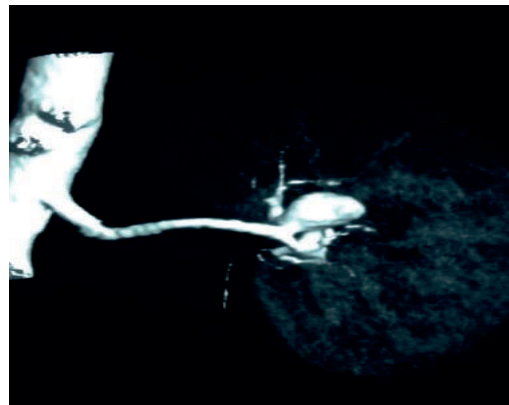Ибрагимов Р.П., Исаев Д.А., Мададов И.К., Сырымов Ж.М.

¹АО « Национальный научный центр хирургии им. А.Н. Сызганова », отделение трансплантации почек, урологии и нефрологии, Алматы, Казахстан

Цель и актуальность. Аневризма почечной артерии является редкой патологией и описаны различные варианты его лечения. Целью данной работы является описание клинического случая трансплантации почки от живого родственного донора с аневризмой сегментарной артерии левой почки от живого родственного донора.

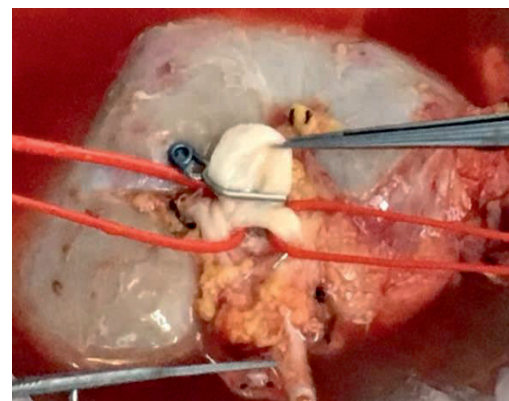
Материал и методы. Клинический случай пересадки почки с аневризмой артерии от живого родственного донора. К нам обратилась пара на трансплантацию почки (потенциальный реципиент - пациент 28 летс диагнозом: Терминальная хроническая почечная недостаточность, потенциальный донор – мама, 53 года, соматически здорова с удовлетворительной функцией обеих почек). При обследовании у донора на компьютерной томографии с болюсным контрастированием была обнаружена аневризма сегментарной почечной артерии размером 1,0 x 0,8 см (Рис. 1).

Рисунок 1. Компьютерная томография донора. Определяется аневризма сегментарной артерии почки



Результаты. Была выполнена лапароскопическая мануально – ассистированная донорская нефрэктомия. На «back-table» выделена сегментарная артерия левой почки и на основание аневризмы была наложена титановая клипса (Рис 2.).

Рисунок 2. Наложена титановая клипса на основание аневризмы



Проведенная операция по забору донорской почки с аневризмой сегментарной почечной артерии была выполнена успешно. Были достигнуты обе поставленные цели: во-первых, у донора была устранен фактор риска развития сосудистых осложнений почки, связанная с аневризмой артерии; во-вторых, реципиент получил возможность жить с полноценно функционирующим донорским органом. Функция трансплантата была удовлетворительной за период наблюдения в течение 1 года после операции.

Выводы. Учитывая безопасность проводимой операции и его высокую эффективность, является целесообразным рассматривать пациентов с аневризмой почечной артерии в качестве потенциальных доноров для трансплантации почки. В данном случае операция является лечебной как для реципиента, так и для донора.